Aus dem Pathologischen Institut der Universität Göttingen
Vorstand: Prof. Dr. Gg. B. Gruber

Beitrag zur Kenntnis der kombinierten Mißbildung eines lateralen Bauchbruches mit einseitigem unteren Gliedmaßenmangel und Wirbelsäulenskoliose.

Dissertation
zur Erlangung des Doktorgrades
der Medizinischen Fakultät
der Georg-August-Universität zu Göttingen

vorgelegt am 9. September 1939

von
Elisabeth Füngling
aus Köln

Göttingen 1940

Buchdruckerei Martin Saß & Co., Göttingen

Dekan: Prof. Dr. R. Stich.

Berichterstatter: Prof. Dr. Gg. B. Gruber.

Tag der mündlichen Prüfung: 9. September 1939.

Gegenüber einfachen, isoliert auftretenden Entwicklungsfehlern sind mehrfache Mißbildungen an ein und derselben Frucht oft recht schwer zu deuten. Bei Durchsicht großer Reihen ergibt sich nun gelegentlich, daß bestimmte Fehler an verschiedenen Organen oder in verschiedenen Körperregionen miteinander angetroffen werden. Dann fragt es sich, ob sie von einer übergeordneten Ursache abhängen oder ob ihre Ursächlichkeit gestuft ist, insofern ein erst veranlaßter Entwicklungsfehler zeitlich später einen weiteren Fehler hervorrief. Auch könnte es möglich sein, daß verschiedene Fehler ganz verschieden voneinander unabhängige Voraussetzungen haben. Vorläufig ist es fast niemals möglich, diesen verknoteten Zusammenhang zu lösen. Man wird sich einstweilen begnügen müssen, komplizierte Mißbildungen zu registrieren und genau anatomisch zu durchforschen, um vielleicht aus der Summe der Erfahrung an vielen einschlägigen Vorkommnissen ein neues Ergebnis herauszuziehen.

In diesem Sinne soll in den nachfolgenden Darlegungen eine schwer mißgestaltete Frucht geschildert werden, die uns aus der Landesfrauenklinik Celle zugesandt worden ist. Wir danken Herrn Landesobermedizinalrat Dr. Ellenbroek für die freundliche Zusendung.

Ebenso möchte ich Herrn Prof. Dr. Gg. B. Gruber danken für die Überlassung dieses Falles sowie für seine freundliche Unterstützung.

Sektion 274/1939.

Es handelt sich um ein laterales, rechtsseitiges, vorderes Schistosoma mit Mangel des re. Beines und Verbildung des äußeren, weiblichen Genitales. Nabelschnur mit zwei Gefäßen.

Äußere Betrachtung.

Leiche einer 45 cm langen Frucht, deren Wirbelsäule in Brust-, Lenden- und Kreuzbeinabschnitt rechts konvex skoliotisch gekrümmt ist.

Die **Bauchhaut** fehlt in der re. Bauchhälfte vollkommen. Dadurch liegen **Leber, Netz** und ein großer Teil des **Dünn-** und **Dickdarms** unbedeckt vor.

Auch die re. **Nebenniere** erscheint durch den Bauchbruch unbedeckt.

After ist vorhanden. Aus ihm quillt Mekonium in reichlicher Menge aus.

Nabelschnurverhältnisse sind ungewöhnlich. Ein 2 cm langer, dünner Nabelstrang ist durch ein Bändchen abgebunden. Der Strang enthält zwei Gefäße; er gabelt sich im Bereich des Bauchbruches in einen Zweig, der zur Leber hinläuft, und einen in die Tiefe der Bauchhöhle eintretenden Zweig.

An der Frucht fehlt das **re. Bein** vollständig. Die Haut der entsprechenden Gefäßgegend zeigt keine auffällige Narbe; aber etwa $1^1/_2$ cm über dem After, etwas nach rechts hin, ist eine eigenartige, unregelmäßige, konzentrische Runzelung mit geringer Vertiefung in der Mitte.

Der **linke Fuß** ist in ausgesprochener calcaneo-varus-Haltung ohne Fehlbildung.

Hände und **Gesicht** sind wohlgeformt.

Die **großen Schamlippen** sind am Mons veneris nicht eng vereinigt; etwas medial und cranial von der linken großen Schamlippe befindet sich ein etwa hirsekorngroßer Hautanhang, der gestielt ist und die Farbe der umgebenden Haut trägt.

Die **kleinen Schamlippen** sind sehr stark gerunzelt.

Eine kleine **Clitoris**bildung ist vorhanden.

Im Bereich des **Schädels** und **Gesichts** nichts Ungewöhnliches.

Bei Eröffnung der **Brusthöhle** fällt eine starke Verdrängung des Herzuns nach links auf, bedingt durch die Skoliose der Frucht.

Der **Herzbeutel** wird z. T. vom **Thymus** bedeckt und enthält keine pathologische Flüssigkeit. Das **Herz** zeigt normale Form und

Färbung und wiegt 50 g. Seine Oberfläche ist glatt und glänzend. Klappenapparate sind intakt; das **Foramen ovale** offen. Herzmuskel ohne Besonderheit.

Die **linke Brusthöhle** enthält leicht erkennbar die gut entwickelte **li. Lunge**, die graubräunlich gefärbt ist. Auf dem Schnitt bot sie eine deutliche Läppchenzeichnung dar. Die **re. Lunge** liegt dreilappig in der Tiefe nach rückwärts in der rechten stark vertieften Pleurahöhle. Beide Lungen haben keine Pleuraverwachsungen und Fibrinauflagerungen. Die Schwimmprobe ist positiv. Keine **Zwerchfellücke** vorhanden.

Der **Bauchbruch**, der frei vorgelagert erscheint, enthält den unteren Teil des **Oesophagus**, des **Magens**, der **Milz** und fast die ganzen **Gedärme**. Dieses ganze Konvulut erscheint sehr stark nach links gedrängt und ist von einer eigentümlichen, spinnwebeartigen Haut überzogen, die am unteren Pol der **Milz** eine fast lederartige Beschaffenheit annimmt.

Bei tieferer Präparation der li. Bauchgegend — der li. **Musc. rectus abdominis** ist stark nach links verdrängt — findet sich keine eigentliche Bauchhöhle, insofern eben der Bauchinhalt vorgefallen ist und unmittelbar hinter ihm die hintere Bauchwand erscheint, die mit der li. Niere selbst noch im Bereich des Bauchbruches sichtbar vorliegt.

Man gerät unter dem li. Rippenbogen in der Gegend der vorderen Axillarlinie alsbald ins **li. Nierenlager**. Die **li. Niere** überragt nach unten den Rippenbogen 1 cm weit. Vor der linken Niere, fast in der Mittellinie, wird die **li. Nebenniere** gefunden.

Die **Nabelarterie** verläuft links nach unten in die Tiefe, etwa zum unteren Pol der li. Niere hin, wo sie sich in die Aorta hineinverfolgen läßt. Sie gibt nahe dem unteren Nierenpol einen großen Arterienstrang ab, der als Arteria iliaca sin. festgestellt wird. Ziemlich in der Mittellinie endet unter der li. Nebenniere verborgen die **li. Tube**, davor liegt, nach oben gewendet, ein deutlicher **Eierstock**.

Die **re. Nebenniere** lag von Haut unbedeckt, von einer eigenartigen hautähnlichen, dünnen Membran überzogen, neben der vorgefallenen Leber frei zutage.

Die **re. Niere** fand sich lateral dahinter, sie stand etwas tiefer als die **li. Niere**, und sie lag größtenteils frei im sog. Bauchbruchfell zutage. **Beide Nieren** sind nicht vergrößert.

Harnleiter beiderseits gewöhnlich, münden am typischen Ort in die Harnblase ein. Die **Harnblase** ist nicht erweitert. Der Körper der Harnblase ragt aus dem Gebiet des Bauchbruches heraus. Er ist nicht von Bauchhaut überdeckt, sondern ebenso wie die **re. Niere** von einer dünnen, bald auch dickeren, gelblich gefärbten Haut verhüllt, die in den Peritonealüberzug übergeht. An der Harnblase ist nichts Ungewöhnliches. Die **Harnröhre** ist vorhanden, durchgängig.

Der **Magen** zeigt keine pathologische Veränderung, ebensowenig **Duodenum** und **Pankreas.**

Die **Leber** liegt im Bauchbruch und ist von fester Konsistenz. Sie sieht fast wie eine Halbkugel aus und wiegt 115 g. Auf dem Schnitt weist sie eine graugrüne Färbung auf, ferner eine undeutliche Läppchenzeichnung.

Die **Gallenblase** ist nicht pathologisch verändert. Sie war angefüllt mit schwarz-graugrünem Inhalt.

Der **Dünndarm** liegt an einem freien Gekröse unter der Leber nach vorn. Er ist durchgängig, nirgends verengt, an Farbe gelbgrau bis grünschwarz. Seine Schleimhautfalten sind zart.

Der einhörnige **Uterus** nimmt die li. Tube auf, er mündet aus in ein typisches Scheidenrohr. Das re. Uterushorn fehlt.

Eine merkwürdige lappige Bildung, die am re. Rand des Bauchbruchfeldes gelegen war und dort sich lateral an die re. Niere im äußersten Bezirk anschloß, war von dicker Haut bedeckt; sie lag also im Grenzgebiet des Bruches, wo die Haut des Leibes in eine mangelhafte Bedeckung des Bauches überging. Diese lappige Bildung hatte die Größe eines Apfelkerns. Sie war unten hin konisch geformt und erinnerte an die Anlage der Keimdrüse. Durch histologische Untersuchung soll die Natur dieses Teils geklärt werden.

Die **Halsorgane** zeigen keine pathologischen Veränderungen.

Die **Aorta** zieht vor der Wirbelsäule, im Lendenabschnitt stark nach links gewendet, wo sie von der li. Niere etwas verdeckt wird, entsprechend der Skoliose der Wirbelsäule; dort entsendet sie die

Arteria iliaca sin., während ein anderer Zweig, eine Arteria sacralis, etwas links von der Mittellinie in der Rückwand des Beckens nach unten verläuft.

Das **Röntgenbild** der Frucht ergab folgende Eigentümlichkeiten:

In der Halswirbelsäule besteht insofern eine Unregelmäßigkeit, als die Wirbelkörper des zweiten und dritten Halswirbels sehr hoch sind, und wie das Röntgenbild zeigt, die Bogen eine andere Metamerie aufweisen als die Körper. So ergeben sich mit Sicherheit sieben Halswirbelkörper und acht Halswirbelbogen. Überdies läßt sich bei Seitenaufnahme ebenso wie bei Frontalaufnahme eine sehr nahe Anordnung des ersten Brustwirbelkörpers mit dem letzten Halswirbelkörper erkennen. Beiderseits werden elf Rippen gezählt. Der letzte Brustwirbel ist nur einseitig angelegt. Er ist ein linksseitiger Intercalarwirbelkörper. Die Lendenwirbelsäule und das Kreuzbein sind ganz vollständig und gewöhnlich, ebenso das Steißbein.

Vor der re. Beckenhälfte findet sich nur ein ganz geringer Anteil des Darmbeins (siehe Abb.).

Mikroskopische Untersuchung.

Die **Leber** zeigt eine sehr lockere Webung ihrer Bälkchen mit reichlichen Blutbildungsherden. Ihre Kapsel ist stellenweise verdickt und enthält in blasigen Zwischenräumen, die nicht scharf gerandet sind, Fibrin.

Die **Milz** zeigt ein Oedem ihrer Kapsel, deren äußerste Fläche keine Kernfärbung zuläßt. Es ist keine Fibrinauflagerung vorhanden.

Die **Nabelschnur** enthält zwei Gefäße, ein venöses und ein arterielles.

Das rechte, über der Niere etwas nach rückwärts gefundene, apfelkerngroße, keulenförmige Läppchen erwies sich als Anlage einer blind geschlossenen Tube. Der Eierstock wurde also auf dieser Seite nicht gefunden, auch fehlte das re. Uterushorn.

Die **re. Niere** lag, wie sich histologisch zeigte, z. T. knapp unter der Haut. Die Lederhaut geht in medialer Richtung unmittelbar

über in die fibröse Nierenkapsel. Ihr Epithel endigt plötzlich. Der Überzug wird weiterhin von einem ziemlich gleichmäßigen, hyalinen Streifen über der Nierenkapsel gebildet. Dieser Streifen entspricht also einem zur Nekrose neigenden, kernlosen Gewebe.

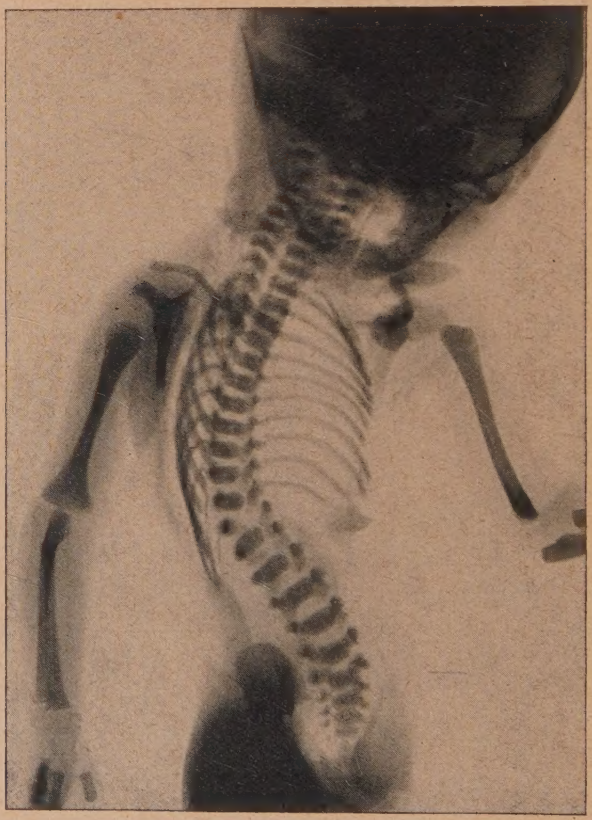

Röntgenbild der Wirbelsäule und des Beckens
bei einseitigem unteren Gliedmaßenmangel und Wirbelsäulenskoliose.

Ein Schnitt durch die **Harnblase** am Übergang des Peritonealüberzuges des Bauchbruches zur äußeren Haut zeigt im Peritonealbereich eine vollkommene Hyalinisierung und Nekrose seiner Oberfläche. Diese Nekrose geht ein kleines Stück auch auf die

Epidermis der Haut über, die dann mehr und mehr aus der Region des Bauchbruchs entfernt alle Struktureigenschaften der äußeren Haut in bester Färbung erkennen läßt.

Kritische Beurteilung.

Es handelt sich also um einen Mangel der rechten unteren Gliedmaße mit geringster rudimentärer Anlage des re. Darmbeins und Fehlen der übrigen re. Beckenhälfte.

Es handelt sich weiterhin um einen rechtsseitigen Bildungsmangel des Uterus bei Vorhandensein der re. Tube. Auch das re. Ovar habe ich nicht gefunden.

Außerdem ist eine Atypie der Metamerie der Wirbelsäule mit der Bildung eines Intercalarwirbels und mit einer dementsprechenden Skoliose ausgeprägt.

Ferner bestand ein offener Bauchbruch und eine Nabelschnur, die nur zwei Gefäße enthielt.

Genetisch läßt sich solche Kombination nicht einfach in das Schema typischer Entwicklungshemmungen einsetzen.

Es liegt keine typische Mißbildung vor. Es sind aber auch keine Anhaltspunkte einer placentaren Beeinträchtigung der Frucht greifbar geworden.

Alle Anzeichen für amniotische Einwirkungen fehlen; es sei denn der Bildungsmangel einer vorderen Bauchwand zwischen Brustabschnitt und Nabelgegend, für deren Zustandekommen die gehörige Amnionentwicklung eine Rolle spielen soll (vgl. Sternberg und Politzer).

Man wird also daran denken müssen, daß aus örtlichen Entwicklungsumständen der Mangel des re. Beines zu erklären sei.

Wie weit dabei eine primäre, nicht als Milieuwirkung gedachte, endogene Störung der Wirbelsäulengestaltung und der Amnionbildung mitwirken, ist schwer zu sagen. Daß aber die Einseitigkeit des Bauchbruchs nach rechts und der Mangel der re. unteren Extremität in einer gewissen Abhängigkeit davon gestanden haben mögen, erscheint naheliegend.

Mitunter wird das Wesen einer Mißbildung, das an und für sich wenig durchsichtig ist, klarer an einem analogen Vorkommnis, das zudem noch deutliche Zeichen gestörter Bildung an sich trägt. Glücklicherweise besitzt das Göttinger Pathologische Institut den von Gg. B. Gruber*) als Figur 14 abgebildeten Fall einer frühgeborenen, amniogenen Mißgeburt mit etwas lateral angeordnetem Bauchbruch, mit ausgesprochener Skoliose der Wirbelsäule und Mangel der li. Extremität. Hedwig Schwerdtfeger hat diese Frucht als zweite Beobachtung ihres Arbeitsgutes ausführlich beschrieben. Für meine Zwecke ist wesentlich die Fülle der amniotischen Zeichen an jener Frucht. Man fand nicht nur Reste der amnialperitonealen Bauchhülle, sondern Amnionfäden im Stirnbereich mit Verziehung der Oberlippe und Verbildung der Nase und der re. Orbita.

Ein Amnionstrang zog zwischen Placentarplatte und Rücken der Frucht dahin. Reste amniotischer Strangansätze fanden sich am re. Fuß und an der li. Hand. Die Auspräparierung des Skeletts ergab am Beckengürtel dieselben Verhältnisse wie im Fall meiner obigen Beschreibung. Lediglich die Wirbelsäule ist an der von Hedwig Schwerdtfeger beschriebenen Frucht regelmäßiger, wenn schon auch eine skoliotische Krümmung vorlag.

Auf Grund des Vergleiches der beiden Früchte, nämlich jener von Gg. B. Gruber und Hedwig Schwerdtfeger geschilderten und der von mir mitgeteilten, glaube ich zu dem Schluß berechtigt zu sein, daß auch für den Fall meiner mißgebildeten Frucht im Fehlen einer früh amniotischen Ausbildung, zu mindesten im Bereich der oberen Bauchwand, die Ursache für die gesamte Beeinträchtigung der Gestalt zu suchen ist.

Wie im einzelnen der Mangel des re. Beines zustande kam, ob es in der allerersten Anlage stehen blieb und zurückgebildet wurde, oder ob vom Beckengürtel früher mehr vorhanden war und zu Verlust ging, das kann man nicht entscheiden.

---

*) Vgl. Referat „Über Wesen und Abgrenzung amniogener Mißbildungen" aus Verhandlungen der Deutschen Pathologischen Gesellschaft, 31. Tagung, gehalten in Stuttgart und Tübingen 1938.

Wie ja überhaupt das Ineinandergreifen der einzelnen Kämme und Rillen des komplizierten Rädergetriebes der Entwicklungsmaschinerie des Menschen völlig unübersichtlich bleibt, ein Umstand, der gerade dann klar wird, wenn es sich darum handelt, verwickelte Bildungsfehler zu klären.

Ergebnis.

Mitteilung der Verhältnisse einer schwer mißgebildeten Frucht mit lateralem, hochsitzendem, vorderem Bauchwandbruch. Mangel der re. Beckenhälfte und der re. unteren Gliedmaße, sowie mit metamerisch gestörter, skoliotischer Wirbelsäule, ohne Zeichen von Strangresten amniotisch unfreier Verbindungen.

Vergleich mit einer analog beschaffenen, skoliotischen (nicht metamerisch gestörten), durch oberen, seitlichen Bauchbruch und linksseitigen Beckendefekt und Beinmangel ausgezeichneten Frucht, an der unzweifelhafte Zeichen amniotischer Strangreste vorlagen. Daraus wird der Schluß gezogen, daß auch die Gestalt der eingangs beschriebenen Mißbildung in den Kreis der amniogenen T e r a t a gehört.

Schrifttum.

Aschoff, Ludwig: „Über das Verhältnis der Leber und des Zwerchfells zu den Nabelschnur- und Bauchbrüchen." Virch. Arch. 144, S. 511, 1897.

Beltmann: „Congenitale Hautdefekte" in Schwalbes Morph. d. Mißbildungen III, 2. Teil, Lief. VII, S. 677.

Best u. Gruber, Gg. B.: „Beitrag zur Frage der Bauchspaltenbildung." Virch. Arch. 236, S. 146, 1921.

Gruber, Georg B.: „Über Wesen und Abgrenzung amniogener Mißbildungen." Verhandl. d. Deutsch. Path. Ges., 31. Tagg. in Tübingen 1938.

— 1. „Amniotische Mißbildungen" in Aschoffs Lehrbuch der Pathologie, Anat. I, 7. Aufl., S. 357 u. 371, 1928.

— 2. „Gliedmaßenfehler aus placentarer Beeinträchtigung" in Schwalbe-Grubers Morph. d. Mißbildungen III, 1. Abt., S. 278, 1937.

— „Zur Kritik placentarer und hypoplastischer Gliedmaßenfehler." Der Erbarzt 1937. Nr. 6, S. 76.

Hein, R.: „Beschreibung einer Mißgeburt mit fehlender vorderer Bauchwand." Virch. Arch. 58, S. 326, 1873.

Politzer u. Sternberg: „Über die Entwicklung der ventralen Körperwand und des Nabelschnurstranges beim Menschen." Ztschr. f. Anat. u. Entwicklungsgesch. 92, S. 279, 1930.

— „Über die formale Genese der Fehlbildungen des Nabelstranges in der ventralen Körperwand, nebst Beschreibung eines einschlägigen Falles." Beitr. z. Path. Anat. u. z. allg. Path. 88, S. 150, 1931.

Schade: „Zur endogenen Entstehung von Gliedmaßendefekten." Ztschr. f. Morph. u. Anthrop. 36, H. 3, S. 375.

Schwalbe, Ernst: „Morph. d. Mißbildungen." I. Allgemeine Mißbildungslehre 1906, S. 17.

Svoboda: „Mitteilungen zur Frage der amniotischen Mißbildungen." In.-Diss. Göttingen 1935.

Lebenslauf.

Am 20. Juni 1914 wurde ich als Tochter des prakt. Arztes Dr. med. Karl Füngling und seiner Frau Juliane, geb. Roffhack, zu Bonn geboren.

Nach Besuch der Vorschule in Köln-Rath (1920 bis 1923) kam ich Ostern 1923 auf das Oberlyzeum in Köln-Kalk und bestand im März 1934 daselbst meine Reifeprüfung.

Mein medizinisches Studium begann ich im Sommersemester 1935 in Köln, wo ich im März 1936 mein Vorphysikum bestand. Anschließend besuchte ich die Universität Marburg und machte dort im Juni 1937 mein Physikum. Die Zeit meiner klinischen Semester verbrachte ich in Köln und Göttingen. In Göttingen legte ich im Herbst 1939 die medizinische Staatsprüfung ab.